ΟΣΤΕΟΠΟΙΚΙΛΩΣΗ - ΜΙΑ ΣΠΑΝΙΑ ΑΙΤΙΑ ΠΟΝΟΥ ΣΤΗΝ ΑΡΘΡΩΣΗ ΤΟΥ ΙΣΧΙΟΥ

Φραγκάκης Ι.[1], **Παπαιωάννου Ι.[1]**, Τσουβαλτζίδου Θ.[2], Φιλιππόπουλος Α.[1], Κοροβέσης Π.[1]

1. Ορθοπαιδική Κλινική Γενικού Νοσοκομείου Πατρών
2. Π.Ι. Ελίκης, ΚΥ Ακράτας

- **Σκοπός:** Σκοπός της παρούσας μελέτης είναι η ανάδειξη της οστεοποικίλωσης (ΟΠΛ) ως μίας πιθανής αιτίας άλγους στην άρθρωση του ισχίου.

- **Υλικό & Μέθοδος:** Ασθενής 42 ετών, παραπέμφθηκε στο Ορθοπαιδικό τμήμα του νοσοκομείου μας από τον Γενικό Ιατρό της, προκειμένου τη διερεύνηση και τον αποκλεισμό πιθανής οστικής κακοήθειας. Η ασθενής ανέφερε άλγος στη δεξιά κατ'ισχίον άρθρωση, που επιδεινούνταν κατά το περπάτημα. Η ασθενής εργαζόταν σε υπηρεσία καθαρισμού, ήταν καπνίστρια, χωρίς ιστορικό πρόσφατου τραυματισμού, κακοήθειας, πυρετού, απώλεια βάρους ή ρευματικών νοσημάτων.

Κατά τη φυσική εξέταση, το εύρος της κίνησης και των δύο ισχίων ήταν εντός των φυσιολογικών ορίων, αλλά η ασθενής ανέφερε άλγος δεξιά κατά τις ακραίες θέσεις. Η νευρολογική εξέταση και τα αποτελέσματα των εργαστηριακών εξετάσεων ήταν φυσιολογικά, ενώ δεν ανευρέθησαν δερματικές αλλοιώσεις. Η ακτινογραφία του ισχίου, που προσκόμισε η ασθενής, ανεδείκνυε πολλαπλές μικρές στρογγυλές πυκνωτικές κηλίδες στο άνω τμήμα της κεφαλής του μηριαίου και στην κοτύλη.

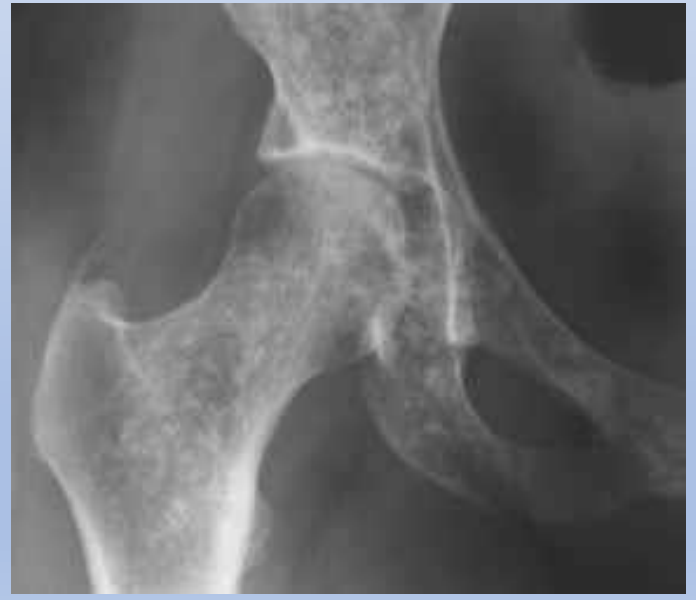

- **Αποτελέσματα:** Η ακτινογραφία και η αξονική τομογραφία (CT) της λεκάνης αποκάλυψαν πολυάριθμες σκληρυντικές βλάβες. Η περαιτέρω ακτινολογική απεικόνιση των άνω άκρων ανέδειξε παρόμοια ευρήματα στις φάλαγγες και στα οστά του καρπού. Για τον αποκλεισμό κακοήθειας, πραγματοποιήθηκε σπινθηρογράφημα οστών με Tc-99m, το οποίο δεν αποκάλυψε λοιπές παθολογίες. Η ασθενής διαγνώστηκε με οστεοποικίλωση και της χορηγήθηκε αναλγητική αγωγή.

- **Συμπέρασμα:** Η ΟΠΛ είναι μια καλοήθης νόσος, ενώ μόνο το 15-20% των ασθενών εμφανίζει ελαφρύ οστικό άλγος. Η κύρια ανησυχία έγκειται στη διαφορική διάγνωση με μεταστατικές εντοπίσεις λόγω των παρόμοιων χαρακτηριστικών απεικόνισης. Η παρακολούθηση των ασθενών που έχουν διαγνωσθεί με ΟΠΛ είναι απαραίτητη, διότι υπάρχει κίνδυνος κακοήθους εξαλλαγής.